

Universidad de Ciencias Médicas.  
Ciego de Ávila  
Hospital Provincial General Docente:  
Dr. Antonio Luaces Iraola.

***Título: Resultados de la artroscopia  
de cadera en el Hospital Provincial  
de Ciego de Ávila desde 2016 hasta 2019.***

Autor: Camilo Acosta Maristán

Tesis para optar por el título de  
Especialista de Primer Grado en Ortopedia y Traumatología.

2019

Universidad de Ciencias Médicas.  
Ciego de Ávila  
Hospital Provincial General Docente:  
Dr. Antonio Luaces Iraola.

***Resultados de la artroscopia de cadera en el Hospital Provincial de  
Ciego de Ávila desde 2016 hasta 2019.***

Autor: Dr. Camilo Acosta Maristán.

Residente de cuarto año de Ortopedia y Traumatología.

Tutor: Dr.C. Osvaldo García Martínez.

Especialista de Segundo Grado en Ortopedia y Traumatología. Dr.C.

Tesis para optar por el título de  
Especialista de Primer Grado en Ortopedia y Traumatología.

## **AGRADECIMIENTOS**

*A mis profesores por el tiempo dedicado a mi formación y apoyo incondicional para la construcción de un sueño tan anhelado.*

*A mis padres y familiares por su apoyo incondicional.*

*A mis compañeros de trabajo por compartir la pasión por la profesión.*

*A todos los que colaboraron con la investigación pues sin ellos no hubiese sido posible.*

## Resumen

Se realizó un estudio experimental de un solo grupo (antes-después) con el objetivo de evaluar los resultados de la cirugía artroscópica en el tratamiento de las afecciones articulares de cadera en el Hospital Provincial Docente “Dr. Antonio Luaces Iraola” de Ciego de Ávila en el período de enero de 2016 a febrero de 2019. El universo de estudio constituido por 16 pacientes entre 30 y 60 años que acudieron al servicio de Ortopedia y Traumatología. Se caracterizó a los pacientes que se estudiaron de acuerdo a la edad, sexo, localización anatómica, afecciones diagnosticadas. Se evaluaron los resultados evolutivos antes, tres meses, seis meses y al año después de realizada la intervención, así como la satisfacción de los pacientes con la intervención quirúrgica. Las conclusiones del trabajo permitieron determinar que los resultados clínicos y funcionales evaluados de forma general teniendo en cuenta los aspectos de la escala de Harris modificada estuvieron en la categoría de buenos. Solo un paciente no obtuvo respuesta por esta técnica y la casi totalidad de los pacientes se sintieron satisfechos con el procedimiento artroscópico. A medida que la comprensión de las lesiones, imágenes e instrumental artroscópico vaya evolucionando, la variedad de posibilidades terapéuticas de estas técnicas va ir en aumento. Se ha planteado que la correcta selección del paciente es determinante para lograr buenos resultados. La artroscopia de cadera ha demostrado ser un procedimiento seguro con bajas complicaciones y buenos resultados reproducibles en cuanto a dolor y mejoría de la función.

Palabras clave: Artroscopia / cadera

## ÍNDICE

<b>1. INTRODUCCIÓN</b>	1
- Antecedentes	1
- Planteamiento del problema y justificación	2
<b>2. OBJETIVOS</b>	4
<b>3. MARCO TEÓRICO</b>	5
<b>4. MÉTODO</b>	21
- Aspectos generales del estudio.	21
- Definición del universo	21
- Técnica quirúrgica	22
- Manejo posoperatorio	23
- Métodos de recolección de la información	23
- Operacionalización de las variables.	24
- Métodos de procesamiento de la información	26
- Métodos de procesamiento de la información y técnicas a utilizar	26
- Aspectos éticos	26
<b>5. RESULTADOS Y DISCUSIÓN</b>	28
- Limitaciones del estudio	34
<b>6. CONCLUSIONES</b>	35
<b>7. RECOMENDACIONES</b>	36
<b>8. REFERENCIAS BIBLIOGRÁFICAS</b>	37
<b>9. ANEXOS</b>	43

# 1. INTRODUCCIÓN

## 1.1. Antecedentes

La artroscopia es una técnica quirúrgica que revolucionó los procedimientos para resolver los problemas articulares. Las articulaciones de la rodilla y del hombro fueron las más beneficiadas en su comienzo, pero en los últimos tiempos la artroscopia de la cadera ganó popularidad, se practica con mayor frecuencia y sus indicaciones se han hecho más evidentes y precisas.<sup>1</sup>

Desde un punto de vista técnico, la articulación de la cadera es difícil de abordar por la complejidad anatómica que presenta. Las estructuras articulares se encuentran situadas en profundidad siendo un reto mayor que la artroscopia de la rodilla o del hombro porque la cadera está ubicada bajo profundas capas de músculo y otras estructuras importantes tales como nervios y vasos sanguíneos, por lo que resulta en ocasiones difícil su observación y manipulación.<sup>1,2</sup>

El desarrollo de nuevas tecnologías como la adaptación de instrumentos artroscópicos, cánulas, guías e instrumentos flexibles, contribuyó a una mejor y más reproducible técnica de acceso artroscópico a la cadera.

La mayoría de los autores refieren mejores resultados de las técnicas artroscópicas en el tratamiento del Pinzamiento femoroacetabular (PFA); desgarró labral; cuerpos libres; sinovitis, síndrome de cadera en resorte y daño en el cartílago.<sup>1,3</sup> Las deformidades óseas articulares en la cadera y displasias constituyen también, una causa que contribuye al daño progresivo del cartílago articular y a la consecuente artrosis.<sup>2</sup>

La artroscopia de cadera se ha desarrollado como una opción de tratamiento para pacientes en etapas iniciales de su enfermedad. Se puede tratar en forma efectiva la deformidad ósea femoral (CAM) o acetabular (Pincer), así como reparar las lesiones del lábrum acetabular. Son aún limitadas las opciones de reparar el daño del cartílago articular, especialmente cuando estos son más extensos, profundos y localizados en la zona de carga del acetábulo o cabeza femoral.<sup>3</sup> Diversos autores refieren que con cirugía artroscópica de cadera no se obtienen buenos resultados en etapas avanzadas de la artrosis.<sup>3-6</sup>

Varios autores que informan resultados en el seguimiento de pacientes a largo plazo, <sup>6-10</sup> argumentan que la edad, las lesiones condrales avanzadas,<sup>7</sup> la artrosis avanzada,<sup>8</sup> el pinzamiento del espacio articular menor de 2 mm<sup>10</sup>, constituyen predictores de mal pronóstico

En Cuba, el primer caso de lesión de la articulación de la cadera intervenido por artroscopia se realizó en el 2006 en el Complejo Científico Ortopédico “Frank país” de Ciudad de la Habana. En Ciego de Ávila, durante el XXII Simposio de Artroscopia en .... se realizó la primera cirugía artroscópica de cadera, por el profesor Christian Wurnig de Viena, Austria, acompañado de otros profesionales del Hospital Provincial de Ciego de Ávila, lo que permitió la continuidad de este tratamiento a otros pacientes con estas lesiones y cuya evaluación de resultados constituyen el propósito del presente estudio.

## **1.2. Planteamiento del problema y justificación:**

Por lo referido con anterioridad, las lesiones articulares de la cadera constituyen un importante problema de salud sobre todo en la tercera edad y representan una limitación física importante para los pacientes que la padecen, por lo que se impone la búsqueda y estudio de tratamientos más eficientes y oportunos.

Aunque se han demostrado buenos resultados en la cirugía abierta de cadera, en ocasiones seleccionar la técnica quirúrgica adecuada constituye un reto para el cirujano ortopédico, de ahí la necesidad de utilizar técnicas artroscópicas que resuelvan o minimicen alguno de los problemas planteados en la cirugía abierta, al disminuir las posibles complicaciones, mejorar y acortar el proceso de recuperación posquirúrgica.

Teniendo en cuenta que en Cuba no existen investigaciones que demuestren los resultados obtenidos por artroscopia en las lesiones de cadera, y que en el servicio de Ortopedia y Traumatología del Hospital Provincial de Ciego de Ávila se realizan con éxito estas intervenciones, se hace necesario evaluar los resultados obtenidos hasta el momento, con el propósito de profundizar en el conocimiento de la artroscopia de las lesiones de cadera y divulgar estos resultados entre los especialistas interesados. Estos antecedentes nos llevan a la siguiente pregunta de investigación.

**Problema de investigación:** ¿Resultarán satisfactorios los resultados de la evolución clínica y funcional en pacientes con afecciones articulares de cadera intervenidos por cirugía artroscópica en el Hospital Provincial Docente de Ciego de Ávila?

**Hipótesis:** La cirugía artroscópica para las afecciones articulares de cadera logrará una evolución postquirúrgica favorable y una elevada satisfacción de los pacientes con el tratamiento.

**Objeto de estudio:** proceso de tratamiento artroscópico de las lesiones articulares de cadera.

## **2- OBJETIVOS**

### **2.1. Objetivo General**

- Evaluar los resultados de la cirugía artroscópica, en el tratamiento de las afecciones articulares de cadera en el Hospital Provincial Docente “Dr. Antonio Luaces Iraola” de Ciego de Ávila en el período de enero de 2016 a febrero de 2019.

### **2.2. Objetivos específicos**

1. Caracterizar a los pacientes que se estudiaron de acuerdo a las siguientes variables
  - Edad
  - Sexo
  - Localización anatómica
  - Afecciones diagnosticadas
2. Evaluar los resultados evolutivos antes, tres meses, seis meses y al año después de realizada la intervención.
3. Identificar las complicaciones relacionadas con el procedimiento quirúrgico.
4. Evaluar la satisfacción de los pacientes con la intervención quirúrgica

### **3- MARCO TEÒRICO**

#### **3.1 Antecedentes históricos de la cirugía artroscópica.**

A Michael S. Burman, se le atribuye el primer reporte de visualización artroscópica de la articulación de la cadera en 1931. Ese mismo año, Burman correlacionó la anatomía artroscópica con la anatomía macroscópica en cadáveres. Posteriormente, en 1939, Takagi reportó la primera aplicación clínica en dos pacientes con articulaciones de Charcot, un paciente con artritis tuberculosa, y una artritis séptica.<sup>11</sup>

Hasta la década de los ochenta la artroscopia de cadera nuevamente tomó un impulso con autores como Watanabe, James Glick, Serge Parisien y Joe McCarthy en Norteamérica, y Richard Villar en Cambridge, Inglaterra. Fue al finalizar la década de los noventa cuando las indicaciones de artroscopia de cadera se expandieron, y la tecnología creció aceleradamente con autores como Thomas Byrd, Phillipon M Sampson T en Norteamérica, y Ilizaliturri V M en Latinoamérica.<sup>11</sup>

#### **3.2. Lesiones traumáticas de la cadera.**

Los eventos traumáticos alrededor de la cadera son muy frecuentes e incluyen fracturas de la cabeza y el cuello femoral, del acetábulo y también luxofracturas. Además de la lesión de las estructuras óseas, los traumatismos que producen fracturas y luxaciones pueden producir la formación de cuerpos libres, lesiones del labrum y daño de la superficie cartilaginosa de la cabeza femoral y/o del acetábulo y del ligamento redondo ,<sup>1</sup>

Cada una de estas condiciones pueden ser abordadas por cirugía artroscópica disminuyendo los riesgos de la cirugía abierta de la cadera en el período temprano postrauma, tales como infección, trombosis venosa profunda, embolismo pulmonar, osificación heterotópica y disfunción neuromuscular.

- Lesiones del labrum acetabular

La ruptura del labrum acetabular fue reportada por Paterson, en Escocia, en 1957. Este autor describió dos casos de reducción inadecuada luego de una luxación posterior de la cadera en la que el labrum fue encontrado roto y desplazado en lo profundo del acetábulo, produciendo un bloqueo de tejidos blandos a la reducción concéntrica. El primer reporte en los Estados Unidos fue hecho

por Dameron, en 1959, quien describió una ruptura en asa de balde del labrum, desplazada dentro del acetábulo en asociación con una luxación posterior que bloqueaba la reducción.<sup>2</sup>

La anatomía normal de la cadera se puede sobrecargar durante actividades deportivas de nivel alto. Si se presenta algún desequilibrio entre las fuerzas que actúan en la articulación, incluyendo el labrum, se puede interrumpir el mecanismo compensatorio de la cadera<sup>3,4</sup>. Estas lesiones labrales pueden asociarse con lesiones del cartílago de la cabeza femoral o del acetábulo; los quistes subcondrales pueden formarse como resultado del líquido articular presionado que se anida debajo del cartílago acetabular delaminado y en el hueso subcondral.<sup>5</sup>

Se reporta que el 87% de los pacientes con ruptura labral tiene anomalías estructurales de la cadera en los estudios radiológicos. Este hallazgo indica que, en un paciente con una lesión labral después de un trauma mínimo, se debe hacer un estudio radiológico completo para descartar la presencia de alguna anomalía previa de la cadera, bien sea displasia, la presencia de un pinzamiento femoroacetabular o la secuela de una enfermedad subclínica previa de la infancia o adolescencia, tales como la enfermedad de Perthes o el deslizamiento epifisiario de la cabeza femoral.<sup>2</sup>

Se ha dicho que las fuerzas extremas en la articulación durante actividades deportivas, bien sea episódicas o repetitivas, son las causantes de las lesiones labrales vistas en la artroscopia. En ciertos deportes, como el fútbol, el golf o el hockey, se realizan movimientos extremos de rotación de la cadera. Estos movimientos repetitivos explican el inicio insidioso de la lesión. El patrón de movimiento más comúnmente asociado con la presentación aguda de una ruptura labral acetabular es el giro o el hiperextensión combinada con una rotación femoral externa. De esta manera, como resultado de una subluxación leve, la cabeza femoral produce un corte vertical del labrum lesionándolo en la zona anterior. La ruptura del labrum posterior ocurre típicamente como un resultado de una carga axial de la cadera en una posición de flexión (7).

Mason considera que la patología labral, en cierto grupo de deportistas, está asociada con una displasia leve de la cadera, siendo de mayor riesgo en bailarines de ballet y en gimnastas. En algunos deportistas se puede encontrar el evento traumático claramente, llamado "evento centinela". En el deportista, el diagnóstico inicial es generalmente desgarró inguinal, desgarró muscular profundo o contusión.<sup>7</sup>

Las lesiones del labrum acetabular se consideran como una causa de síntomas alrededor de la cadera, pero aun actualmente el diagnóstico es muy a menudo retardado. La falta de familiaridad con esta patología, la ausencia de hallazgos radiológicos mayores y la información limitada sobre el síndrome clínico asociado con esta alteración pueden contribuir a esta tardanza y a que algunos médicos especialistas menosprecien esta posibilidad diagnóstica cuando ha sido sospechada por otros. En un estudio retrospectivo de 66 pacientes a quienes el diagnóstico final confirmado fue una ruptura del labrum, que al 17% de los pacientes se les había recomendado cirugía en otros sitios anatómicos tales como discectomía lumbar, quiste de ovario, bursectomía trocantérica, hernia inguinal y tenotomía del psoas; al 6% se le practicaron cirugías fallidas tales como herniorrafia inguinal, tenotomía del psoas y laparoscopia.<sup>8</sup>

En general, los pacientes tienen síntomas mecánicos dolorosos tales como traquido, bloqueo y “encorvamiento” súbito por dolor. El dolor se localiza, en la mayoría de los casos, en la ingle y se refiere, en varios de ellos, al muslo, a la rodilla o a la nalga. Los síntomas son algunas veces más sutiles, con un dolor sordo inducido por la actividad o por los cambios de posición que no mejora tan rápidamente con el reposo. Otros pacientes manifiestan que su dolor se inicia y empieza a aumentar cuando permanece largo rato sentado, bien sea en su actividad normal o al hacer un viaje de trayecto largo en carro.<sup>7</sup>

#### - Lesiones condrales

El daño condral alrededor de la cadera ha sido asociado bien sea con un deterioro articular progresivo (osteoartritis o artritis reumatoidea) o con trauma. Las lesiones traumáticas agudas aisladas de la superficie articular pueden ocurrir por un impacto sobre la cadera. Esto es visto más frecuentemente en hombres jóvenes que sufren un golpe directo sobre el trocánter mayor en asociación con algún deporte, una actividad exigente o un accidente de tránsito, y se ha llamado “la lesión por impacto lateral” que ocurre después de un golpe sobre el trocánter mayor el cual, debido a su localización subcutánea, tiene una capacidad mínima para absorber fuerzas grandes.<sup>9</sup>

La alta densidad ósea de esta región permite al impacto en esta zona transferir energía y carga a la superficie articular, resultando en lesiones condrales de la cabeza femoral o del acetábulo sin lesión ósea asociada. Este diagnóstico se ha apoyado en los hallazgos artroscópicos.<sup>9</sup>

En la mayoría de los casos de lesión condral de la cadera, los síntomas se inician inmediatamente; sin embargo, en algunos casos la lesión parece inocua con una disfunción variable asociada. Los síntomas persistentes, tales como pellizcamiento o dolor despertado por maniobras provocativas, deben indicar el inicio de pruebas radiológicas diagnósticas. La RM y la artroRM tienen baja sensibilidad para detectar las lesiones condrales.<sup>10</sup>

- Lesiones del ligamento redondo.

El daño del ligamento redondo ha sido reportado raramente como causa de dolor de la cadera. Este ligamento puede romperse durante una luxación traumática, pero también se ha descrito sin luxación, aunque en raras ocasiones. En muchos reportes, la lesión del ligamento redondo no se ha mencionado como una indicación para el tratamiento artroscópico. Sólo hasta 1995, McCarthy mencionó este ligamento, afirmando que no se sabía si una lesión de esta estructura podría causar dolor.<sup>11</sup>

- Luxofractura de la cadera.

Ya se mencionaron las primeras descripciones de lesiones del labrum acetabular, en 1957 y 1959, luego de luxación posterior de la cadera. Se encuentran varios reportes de lesiones intraarticulares de la cadera luego de una luxación o luxofractura de la misma.<sup>12</sup>

Yamamoto<sup>13</sup> y colaboradores(Cols) publicaron su trabajo de artroscopia de la cadera luego de un trauma mayor en 11 luxofracturas de la cadera, encontrando en 10 de ellas fractura del reborde acetabular y en 5 casos fractura de la cabeza femoral; en un caso, se hizo una fijación de una fractura caudal de la cabeza femoral con un pin reabsorbible.

Kashiwagi y cols<sup>14</sup> reportaron un caso de un niño de 10 años quien se luxó la cadera luego de una caída de un columpio, en el cual no se logró una reducción cerrada concéntrica, encontrándose en la artroscopia el ligamento redondo roto con un fragmento osteocondral impidiendo la reducción; luego de la extracción del fragmento y de la resección del ligamento redondo, se logró la reducción concéntrica de la articulación.<sup>14</sup>

Philippon y cols<sup>15</sup> publicaron un artículo sobre artroscopia de la cadera luego de una luxación traumática en 14 deportistas profesionales para mostrar la patología intraarticular concomitante. El

tiempo desde el momento que ocurrió la luxación hasta la cirugía fue en promedio de 125 días, encontrando que todos los pacientes tenían rupturas labrales y defectos condrales. De estos pacientes, 11 tenían fragmentos osteocondrales libres, 11 tenían ruptura parcial o total del ligamento redondo y 9 tenían evidencia de pinzamiento femoroacetabular.<sup>15</sup>

Pandher <sup>16</sup>, reporta el manejo artroscópico de 2 pacientes con dolor agudo de la cadera posterior a una subluxación, encontrando una lesión condral-acetabular y avulsión del ligamento redondo con un fragmento óseo en ambos casos. Svoboda y Cols <sup>17</sup> describe un caso de un fragmento interpuesto entre la cabeza femoral y el acetábulo luego de una luxación de la cadera, el cual fue extraído por artroscopia sin ninguna complicación.

En los casos de una luxofractura de la cadera, se recomienda no realizar la artroscopia, en los casos que es necesario, antes de los 10 días posteriores a la luxación por el riesgo de extravasación del líquido de irrigación a la cavidad abdominal, con absorción masiva del mismo y el riesgo de sobrecarga cardiovascular aguda. Barlett<sup>18</sup> reporta un caso de paro cardíaco no fatal durante una artroscopia de la cadera realizada después de una fractura acetabular, cuando el líquido artroscópico se extravasó a través del sitio de la fractura y resultó en un síndrome compartimental abdominal y paro cardiopulmonar.<sup>18</sup>

Mullis y cols<sup>19</sup> revisaron la incidencia de fragmentos libres intraarticulares o de pequeñas fracturas de la pared acetabular detectados artroscópicamente después de luxación traumática de la cadera y que no podían ser tratados sin cirugía. Se realizaron 36 artroscopias de la cadera en pacientes en los que se detectaron cuerpos libres o reducciones no concéntricas a los rayos X, encontrando que el 92% (33 casos) tenían cuerpos libres; 7 de los 9 casos en los que no se detectaron los cuerpos libres en las radiografías tenían una reducción concéntrica de la cadera.<sup>19</sup>

### **3.3. Inestabilidad de la articulación de la cadera.**

La inestabilidad de la cadera es mucho menos común que en el hombro, pero puede ser causa de molestias incapacitantes. La cadera depende mucho menos de sus tejidos blandos adyacentes para la estabilidad debido a su estabilidad ósea intrínseca. El labrum ayuda a contener la cabeza femoral en arcos extremos del movimiento, especialmente en la flexión. El labrum y la cápsula también

actúan como unas estructuras que soportan carga, causando así que una cadera con un labrum deficiente sea propensa a inestabilidad si hay alguna laxitud presente.<sup>4</sup>

Un labrum deficiente asociado con un tejido ligamentoso y capsular redundante puede crear una distribución anormal de la carga debido a una articulación incongruente durante una subluxación sutil. El labrum provee una resistencia estructural al movimiento lateral de la cabeza femoral en el acetábulo, aumenta la estabilidad y preserva la congruencia articular. La inestabilidad de la cadera puede ser difícil de diagnosticar y puede ser de origen traumático o atraumático. La rotación de la pelvis y la rotación externa de la cadera comúnmente reproducen los síntomas. La sensación de inestabilidad se precipita con algunas maniobras, como al hacer el saque de banda en el fútbol o al hacer el balanceo durante el golpe de derecha en el golf. Puede haber luxaciones o subluxaciones voluntarias o habituales en los niños con enfermedades del tejido conectivo como el síndrome de Ehlers-Danlos, de Marfan y de Down.<sup>4</sup>

Los deportistas profesionales pueden desarrollar lesiones por sobreuso de la cadera debido a un estrés anormal sobre una anatomía normal, resultando en un dolor de la cadera con una inestabilidad rotacional sutil de la misma. Las lesiones de los tejidos blandos anormales como las rupturas labrales o la insuficiencia del ligamento iliofemoral pueden alterar el mecanismo complejo compensador en la cadera y resultan en una tensión aumentada en la cápsula articular y sus ligamentos que, por lo tanto, tienen una habilidad disminuida para absorber el estrés. Si esto se asocia a una anomalía ósea, como una inclinación lateral superior, se puede incrementar la tensión capsular.<sup>16</sup>

La inestabilidad por sobreuso ha sido reconocida en deportistas profesionales y de alto rendimiento que practican deportes que requieren rotación repetitiva de la cadera con carga axial (tales como golf, patinaje artístico, fútbol, gimnasia, ballet y beisbol).<sup>20</sup>

### **3.4. Anatomía de la articulación de la cadera, y abordajes quirúrgicos de las técnicas artroscópicas.**

La articulación de la cadera tiene 2 compartimentos articulares separados por el labrumacetabular: El compartimento central que incluye: la fosa acetabular, la superficie articular del acetábulo, gran parte de la superficie articular femoral y la porción central del labrumacetabular. Y el compartimento

periférico que incluye: el cuello femoral, la porción más lateral de la cabeza femoral, los vasos retinaculares, cápsula articular, pliegues sinoviales mediales y laterales. Para abordar el compartimento central debe aplicarse la tracción de la extremidad, para lograr la apertura del espacio articular que permita la introducción de la óptica y el instrumental. Para una adecuada tracción se posiciona al paciente en mesa ortopédica para permitir la segura y efectiva tracción de la extremidad. El paciente puede ser posicionado en decúbito lateral o supino según la preferencia del cirujano. Para abordar el compartimento periférico no se requiere de tracción, llevándose la pierna en variadas posiciones de flexión y rotación para poder acceder a todo el compartimento periférico en su región anterior.<sup>21</sup>

### **3.5. Abordaje artroscópico de la cadera.**

Realizada la tracción y lograda una adecuada apertura del espacio articular (mínimo 10 mm.), se realizan los 2 portales anterolateral (PAL) y anterodistal (PAD), que por lo general son suficientes para realizar la gran mayoría de los procedimientos artroscópicos en la cadera. Previa demarcación de la espina ilíaca anterosuperior (EIAS), cresta ilíaca y el trocánter mayor, se demarca el vértice anterolateral del trocánter, el cual equivale al punto de entrada del portal anterolateral (PAL). Este punto, así como la orientación de la aguja al abordar la articulación, puede variar dependiendo de las características anatómicas de la cadera, dependiendo de una orientación en varo o en valgo del cuello femoral. El trayecto de este abordaje (PAL) hacia la articulación es considerado seguro, ya que no existen estructuras anatómicas de riesgo que pueden ser lesionadas en su trayecto.<sup>10</sup>

Se recomienda introducir el instrumental en la unión del tercio medio con el tercio distal del espacio articular, apoyado con RX, para así prevenir la perforación del labrum durante la realización del abordaje. Gracias a la imagen de vacío generado por la tracción en ocasiones se puede reconocer la silueta del labrum en el borde lateral. Una vez introducido el artroscopio con la óptica de 70° en el espacio articular, el paso siguiente será la identificación de la importante referencia anatómica, como lo es, el triángulo de membrana sinovial entre el labrum y la cabeza femoral en la región anterior. Identificada esta zona se realiza el segundo abordaje (PAD). El punto de entrada será más anterior y distal del PAL introduciendo la aguja y luego el instrumental hasta el triángulo de seguridad mencionado previamente. Realizado este segundo abordaje es necesario realizar capsulotomías (con bisturí artroscópico o “shaver” (sinoviótomos), para ampliar las aperturas de la cápsula articular en los 2 abordajes. Esto permitirá una mejor movilidad del instrumental en el reducido espacio

articular disminuyendo el riesgo de lesiones condrales secundarias. Completadas las capsulotomías se recomienda realizar la completa inspección y palpación del espacio articular central previo al tratamiento de las lesiones encontradas.<sup>12</sup>

Para realizar los portales en artroscopía de cadera se marcan las referencias anatómicas en la piel: Trocánter mayor, TM y Espina Ilíaca Anterosuperior, EIAS. Luego se demarca el sitio de los 2 portales: Anterolateral, PAL, y portal anterodistal PAD. Se introduce la aguja guía por el portal anterolateral bajo tracción de la extremidad y control de RX. Introducción de la aguja guía en el tercio distal del espacio articular para prevenir una lesión del labrum. Realizado el primer abordaje e introducida la óptica, debe identificarse el triángulo sinovial anterior entre el labrum y la cabeza femoral (CF) para luego introducir la aguja bajo visualización directa. Se amplía el abordaje mediante una capsulotomía utilizando un bisturí artroscópico o shaver.<sup>12,13</sup>

### **3.5.1. Compartimiento central**

En el compartimiento central debe ser evaluada la fosa acetabular, las superficies articulares del acetábulo y del fémur, así como el labrumacetabular.<sup>3</sup>

#### **- Fosa acetabular**

Puede ser reconocida gran parte de la fosa utilizando la misma óptica de 70° con los 2 portales realizados previamente (AL, AD). Ocasionalmente se logra una mejor visualización de la misma, con un abordaje posterolateral complementario y la óptica de 30 grados. En la fosa acetabular se puede identificar el límite más anterior y posterior del labrumacetabular así como parte del ligamento transverso.<sup>12</sup>

Este ligamento transverso delimita en su porción más antero caudal, la escotadura acetabular, que representa el límite articular con la pelvis menor. Se identifican además el tejido sinovial y ligamento pulvinar, que cubre la fosa acetabular, este último caracterizado por un tejido conectivo adiposo de color amarillo. Es de consistencia muy blanda y según el grado de desarrollo de tejido sinovial puede tener un color más rojo. La inspección y conocimiento de esta zona puede ser relevante en

determinadas patologías sinoviales. En casos de una condromatosis pueden ubicarse en esta zona condromas o numerosos cuerpos libres que requieren de su extirpación. En casos de una coloración más café de este tejido debe sospecharse una sinovitis villonodular. En casos de requerirse una sinovectomía (por ej. artritis séptica), debe efectuarse la resección completa del tejido sinovial de esta zona. En los límites de la fosa acetabular hacia la superficie articular del acetábulo, pueden reconocerse además osteofitos como signos de una enfermedad degenerativa o artrosis de cadera.<sup>13</sup>

El ligamento redondo que se encuentra en esta zona, une la cabeza femoral con la región ventromedial de la fosa acetabular. Tiene una longitud de 30 – 35 mm y un diámetro de aprox. de 10 mm. Está formado por un firme tejido conectivo rodeado de membrana sinovial. Su integridad debe inspeccionarse tanto en forma visual como a la palpación. Se puede evaluar, además, efectuando movimientos de rotación de la extremidad durante la tracción, constatando el relajo de sus fibras en rotación interna y la tensión del mismo en rotación externa (posibles lesiones en traumatismos con rotación externa forzada). Debe realizarse una completa inspección visual y funcional para descartar posibles rupturas parciales o totales de este ligamento. <sup>11, 12</sup>

- Superficie articular acetabular y femoral

La superficie articular del acetábulo tiene una forma de herradura alrededor de la fosa acetabular y está completamente recubierta de cartílago hialino. Se origina por la fusión de los núcleos de crecimiento de los 3 huesos pelvianos (Isquion, Ilión y Pubis), los cuales se funden durante el crecimiento. Ocasionalmente pueden observarse vestigios de esta fusión del cartílago trirradiado en la superficie articular con surcos de profundidad variable. Esta variante anatómica debe conocerse para no confundirla con una lesión condral del acetábulo. <sup>13</sup>

Otro reparo anatómico está constituido por la llamada zona estrellada o “stellate crease”, que representa la zona de fusión del cartílago del ilion cercano a la fosa, Tiene un diámetro de aprox. 10–15 mm cubierto por un cartílago fibroso. Esta zona sirve de referencia para localizar la porción

más cefálica o cenit del cartílago acetabular y no debe ser interpretada como una zona de lesión condral.<sup>13</sup>

La cabeza del fémur también está cubierta completamente de cartílago hialino, salvo en la ya mencionada zona de inserción del ligamento redondo.<sup>5</sup>

Tanto la superficie articular acetabular y femoral deben inspeccionarse en forma completa desde los 2 portales, girando la óptica de 70° para lograr la completa visualización de la superficie<sup>8,12</sup>. Será importante además la palpación del cartílago para detectar posibles zonas de cartílago alterado (“signo de la ola” en casos de condromalacia), o para palpar la extensión, profundidad y estabilidad de los defectos condrales.<sup>8</sup>

Para la descripción topográfica de las lesiones condrales tanto acetabular como femoral, la superficie articular se ha dividido en 6 cuadrantes usando como líneas de referencia la proyección de la fosa acetabular así como la inserción del ligamento redondo en la cabeza femoral.<sup>14</sup>

- Labrum acetabular

El labrum acetabular es un fibrocartílago de forma triangular que se inserta en el reborde óseo acetabular, en toda su periferia, desde anterior hasta posterior. Su límite está cercano a la fosa acetabular donde se continúa con el ligamento transversal del acetábulo. Su tamaño es muy variable (promedio 5-8 mm.) pudiendo medir desde 3-18 mm, dependiendo de las características anatómicas de la cadera (por. ej. labrum de mayor tamaño en caderas con displasia).<sup>15</sup> Su aspecto es de color blanquecino, y visto desde el compartimento central, no contiene vasos sanguíneos, La irrigación del labrum proviene del sitio de su inserción ósea en el acetábulo así como de la membrana sinovial adosada a él, en el compartimento periférico.<sup>16</sup> Este detalle anatómico puede observarse durante la artroscopia de cadera visualizándose los vasos (incluso con su pulsación) en la porción periférica del labrum, no así en su porción central. Están descritas, además, terminaciones nerviosas que acompañan los vasos en el labrum, tanto fibras sensitivas (que explican el dolor en las lesiones del labrum), como propioceptivas las cuales ejercen una función de protección articular.<sup>17</sup>

El labrum acetabular ejerce una función protectora sobre la cadera por diversos mecanismos, aumenta la estabilidad articular aumentando la cobertura de la cabeza femoral. Por su disposición circunferencial de fibras colágenas aumenta el contacto directo con la cabeza femoral, lo cual

también aumenta la estabilidad articular. Por su baja permeabilidad y su resistencia a fluidos, permite un aumento de la viscosidad del líquido sinovial en el espacio articular permitiendo una mayor absorción de las fuerzas de choque.<sup>18, 19</sup> Estos elementos de protección articular están dados, en gran medida, por la integridad de la función del labrum y su efecto de sellado articular. Por esta razón, en casos de estar lesionado el labrum acetabular se promueve hoy la reparación del mismo para poder mantener en forma efectiva su efecto de protección articular.<sup>19</sup>

- Unión condrolabral

La unión del labrum con el cartílago acetabular es quizás el sitio más frecuente de lesiones en la cadera, especialmente en la región anterolateral secundario al pinzamiento femoroacetabular.<sup>20</sup> En la región articular posterior esta unión condrolabral es muy estable con un gran entrecruzamiento de fibras colágenas la cual puede observarse durante la artroscopía con un paso directo y estable entre el cartílago acetabular y el labrum.<sup>21</sup>

En la región anterior y lateral, esta unión es menos estable identificándose un surco de grado variable en su límite; esta inestabilidad también se puede palpar con un gancho al momento de realizar la artroscopía. Como se mencionaba, en casos de lesiones secundarias al pinzamiento femoroacetabular, las lesiones intraarticulares frecuentemente tienen su inicio en la lesión de la unión condrolabral, pudiendo generarse desinserciones parciales o totales del labrum, así como un daño condral anexo a la lesión del labrum. Estos pueden ir desde una simple condromalacia hasta lesiones condrales de espesor parcial o total.<sup>21</sup>

En ocasiones se pueden identificar verdaderos colgajos o “flap” condrales, los cuales tienen su inicio en la unión condrolabral y tienen una fijación residual hacia el cartílago más central del acetábulo. Estas lesiones de la unión condrolabral, no deben ser confundidas con una frecuente variante anatómica como lo es el surco perilabral. Este surco ubicado exactamente en la unión condrolabral puede ser de extensión y profundidad variable.<sup>21</sup>

La diferencia anatómica con las desinserciones del labrum está dado por la integridad completa del tejido condral o labral adyacente en el surco perilabral. Este surco perilabral puede simular en la resonancia magnética una imagen similar a una desinserción del labrum, lo cual puede llevar a errores diagnósticos si no se considera su correlación con el cuadro clínico del paciente.<sup>5,21</sup>

### 3.5.2. Compartimiento periférico

Para abordar el compartimiento periférico se suelta completamente la tracción de la extremidad. Una opción es soltar en forma progresiva la tracción, manteniendo los instrumentos en los mismos 2 portales anterolateral (óptica 70°) y distal (instrumental). Soltada completamente la tracción se lleva la pierna en flexión para relajar aún más la cápsula articular anterior y permitir una mejor visión del compartimiento periférico. Debe liberarse, además, la extremidad de la mesa ortopédica para permitir movimientos de rotación de la pierna y poder acceder así a la región más medial y lateral del compartimiento periférico, sin tener que realizar nuevos abordajes. Soltada la tracción se completa la capsulotomía para identificar los reparos anatómicos en las distintas zonas del compartimiento periférico.<sup>22</sup>

Esta cápsula articular está revestida en su parte articular completamente de membrana sinovial. Es de consistencia dura y tiene una alta tensión, especialmente en la región proximal-lateral donde está reforzada por fibras de la porción refleja del músculo recto anterior. La cápsula articular tiene 3 refuerzos capsulares que son el lig. Iliofemoral en su región ventrolateral, lig. Pubofemoral en la zona ventromedial y el lig. Isquiofemoral en la región dorsal. Las fibras longitudinales de estos 3 ligamentos son cruzados por fibras capsulares circulares en la zona de la unión cabeza/cuello femoral, formando un rodete circular en torno al cuello denominada zona orbicular.<sup>22</sup>

Este refuerzo capsular circular es un elemento estabilizador de la cadera que previene una microinestabilidad o una posible subluxación de la cadera.<sup>22</sup> Estos elementos anatómicos deben ser considerados en el momento de realizar la capsulotomía, ya que se pueden generar factores de inestabilidad articular en casos de capsulotomías muy extensas, en especial si se secciona la zona orbicular.<sup>22</sup>

- Región Medial

Para acceder a ella debe llevarse la pierna en flexión y rotación externa. En ella se reconoce la porción más medial del labrum acetabular, de la cabeza y del cuello femoral. En la cápsula articular se reconoce la zona orbicular ya mencionada anteriormente. Una importante referencia anatómica en esta región es el pliegue sinovial medial, que va desde el borde ventromedial de la cabeza femoral hacia la región del trocánter menor. Es de tejido conectivo tenso, de color blanquecino y demarca el límite más medial en casos de una ostecondroplastia de resección femoral en el PFA tipo “cam”. Su

resección permite acceder más hacia la región articular medial, lo cual puede ser necesario en casos de cuerpos libres (condromatosis sinovial), sinovectomías o la presencia de tumores sinoviales.<sup>21</sup>

Para ello puede ser necesario cambiar la óptica hacia el portal distal (PAD) y crear eventualmente un nuevo portal de trabajo más anterior y distal, en casos de requerirse una instrumentación más hacia medial o dorsomedial del compartimento articular periférico. Por medial a la cápsula articular anterior se encuentra en esta zona el tendón del iliopsoas. En casos de tener que tratar patologías relacionadas con el tendón o la bursa del iliopsoas, puede accederse a este tendón ampliando la capsulotomía en la región media.<sup>21,22</sup>

- Región Anterior

En ella se encuentra la parte anterior de la cabeza femoral, es el sitio donde se encuentra de preferencia la giba femoral en casos de PFA tipo “cam”. En su límite articular se reconoce el labrum acetabular sellando el espacio articular central.<sup>12</sup> Se puede observar desde esta visión periférica la irrigación del labrum proveniente de la membrana sinovial y que irriga la porción cercana a la inserción del labrum acetabular. Se puede apreciar el labrum acetabular apoyado en toda su extensión contra la cabeza femoral cumpliendo su función de sellado articular. En la cabeza femoral debe inspeccionarse nuevamente el cartílago articular y la esfericidad de la cabeza femoral.<sup>3,13</sup>

En casos de PFA es frecuente observar un cartílago más delgado y con un color más opaco en la zona de impacto. Pueden reconocerse en esta región anterior depresiones o surcos de impacto en casos de PFA tipo pincer. Puede reconocerse además la anesfericidad, prominencia, “bump” o giba femoral en casos de PFA tipo cam. Pruebas dinámicas llevando la pierna en flexión, rotación interna y aducción (o también flexión, rotación externa y aducción), pueden confirmar el impacto de esta giba en el labrum o reborde acetabular confirmando de esta manera el pinzamiento de cadera. Estas mismas pruebas dinámicas deben ser realizadas una vez efectuada la resección de la giba femoral para comprobar la ausencia de pinzamiento o impacto en el reborde acetabular.<sup>3,13</sup>

- Región Lateral

Es la región más relevante desde el punto de vista anatómico del compartimento periférico ya que se encuentran ubicados en esta zona, los pliegues sinoviales laterales que incluyen los vasos retinaculares, ramos terminales del ramo profundo de la arteria circunfleja medial. Estos vasos llevan

la irrigación de gran parte de la cabeza femoral, debiendo prevenirse la lesión de estos durante la artroscopía por el riesgo de desarrollar una necrosis avascular de cabeza femoral. La giba femoral en casos de PFA tipo “Cam” llega frecuentemente muy próximo a la ubicación de estos vasos y a la penetración de estos a la cabeza femoral<sup>2,12</sup>, existiendo el riesgo de ser lesionados durante la osteocondroplastía femoral. Por otra parte, en casos de no reseca la giba femoral en la zona lateral cercana a estos vasos, existe el riesgo de un pinzamiento residual y el consiguiente riesgo de seguir limitando los rangos de movilidad y ocasionar lesiones articulares progresivas. De ahí la importancia de identificar estos pasos previos y durante la resección de la giba femoral.<sup>2,21,22</sup>

- Región Cervical Anterior

En esta zona más lateral se identifica el cuello femoral cubierto de periostio, el repliegue de la inserción capsular en la línea intertrocantérica y la cápsula articular en su porción lateral a la zona orbicular. Para su visualización se lleva la extremidad en flexión para relajar la cápsula articular anterior girando además la óptica de 70° hacia la región periférica. La identificación de esta región de cuello femoral es importante en casos de PFA tipo “cam”, ya que sirve de referencia para cuantificar la profundidad de la resección de la giba femoral.<sup>12,22</sup>

### **3.6. Resultados evolutivos de la artroscopia y factores de mal pronóstico de las lesiones articulares de cadera.**

La artroscopia de cadera se ha desarrollado como una opción de tratamiento para pacientes en etapas iniciales de su enfermedad. Se puede tratar de forma efectiva la deformidad ósea femoral (cam) o acetabular (pincer), así como reparar las lesiones del lábrum acetabular. Son aún limitadas las opciones de reparar el daño del cartílago articular, especialmente cuando estos son más extensos, profundos y localizados en la zona de carga del acetábulo o cabeza femoral <sup>2</sup>. Sin embargo, diversos autores refieren que con cirugía artroscópica de cadera no se obtienen buenos resultados en etapas avanzadas de la artrosis. <sup>3-6</sup>

McCarthy y cols<sup>12</sup> reportaron en un seguimiento de 10 años un 67% de buenos resultados en 111 caderas. Este autor describe como factor predictivo de malos resultados la edad y lesiones

condrales avanzadas (tipo Ourtebridge). También se reportaron 564 artroscopias de cadera con una artrosis variable el 17% de ellos evolucionaron hacia una prótesis total de cadera en un promedio de 1,5 años y considera como factor de mal pronóstico la edad avanzada sobre 55 años, así como grados avanzados de artrosis.<sup>6</sup>

La experiencia en 20 pacientes con lesiones condrales tipo Outerbridge grado 2 o mayor en la zona de carga acetabular o cabeza femoral, tratados mediante artroscopia de cadera, reveló que el 50% de estos pacientes evolucionan hacia una prótesis de cadera a los 3 años, describiendo como factores de mal pronóstico la presencia de una artrosis en etapas avanzadas y la presencia de lesiones condrales en la cabeza femoral.<sup>13</sup>

Philippon y Cols<sup>15</sup> encontraron en 112 casos de artroscopia de cadera realizadas en pacientes con PFA, que 10 de ellos evolucionaron hacia una prótesis de cadera, definiendo como factores de mal pronóstico la edad avanzada, pinzamiento del espacio articular menor de 2 mm, lesiones condrales en cabeza femoral, así como los pacientes en los cuales se realizó la resección del lábrum acetabular. Este mismo autor, en pacientes mayores de 50 años, demostró el 20% de los pacientes recibieron artroplastia de cadera. En aquellos pacientes con espacio articular <2mm, la sobrevida de la artroscopia de cadera a 3 años fue de 57%.<sup>15</sup>

Pandher<sup>16</sup>, en su serie de luxación quirúrgica de cadera, también demostró que la edad mayor de 50 años es un factor de mal pronóstico, adicionalmente a la existencia de una lesión de contragolpe o “countrecoup” en el acetábulo posterior por una traslación de la cabeza femoral secundaria a la sobrecobertura anterior.<sup>16</sup>

En opinión del autor, del análisis de la literatura, se obtiene que los factores de mal pronóstico para realizar una artroscopia de cadera son:

- 1) Pacientes operados después de la quinta década de la vida.
- 2) Daño condral avanzado en la zona de carga.
- 3) Grado 3 a 4 de artrosis según Ourtebridge, (estrechamiento del espacio articular menor de 2 mm).

4) En los casos que la resonancia magnética nuclear (RMN) demuestre lesiones condrales en la cabeza femoral, edema o quistes subcondrales o una traslación de la cabeza hacia posterior.

## **4. MÉTODO**

### **4.1. Aspectos generales del estudio.**

Se realizó un estudio experimental de un solo grupo (antes-después) en pacientes con afecciones de la articulación de la cadera, intervenidos por cirugía artroscópica en el Hospital “Dr. Antonio Luaces Iraola” de Ciego de Ávila, en el periodo comprendido de septiembre de 2016 a febrero de 2019.

### **4.2. Definición del universo de estudio.**

Se trabajó con el universo de estudio constituido por 16 pacientes entre 30 y 60 años que acudieron al servicio de Ortopedia y Traumatología del Hospital Provincial General Docente Dr. Antonio Luaces Iraola con afecciones de la articulación de la cadera durante el periodo antes señalado y hasta el cierre de la toma de casos que cumplieron con los siguientes criterios:

#### **Criterios de inclusión:**

1. Pacientes con historia de dolor crónico, con signos clínicos de afecciones en la articulación de la cadera.
2. La presencia de alteraciones morfológicas de la cadera que genera una limitación en la función.
3. Pacientes firmen el consentimiento informado.
4. Pacientes menores de 60 años.

#### **Criterios de exclusión.**

1. Pacientes con evidencias de cirugías abiertas anteriores
2. Pacientes con grado avanzado de lesiones de cartílago
3. Pacientes con presencia de enfermedades reumáticas, lupus eritematoso, u otra enfermedad sistémica.
4. Pacientes con presencia de enfermedades malignas como: leucemia, neuroblastoma, sarcoma.

5. Pacientes con otras entidades nosológicas como: síndrome de Amplificación del Dolor y Artritis Gotosa.

#### **Criterios de salida.**

1. Pacientes que se nieguen en cualquier etapa de la investigación, durante el periodo de tratamiento
2. Pacientes que cambien su residencia en el periodo evaluado.

**Se utilizó anestesia raquídea y el recorrido artroscópico para el diagnóstico se realizó según lo establecido en el Protocolo de cirugía artroscópica para las lesiones de cadera del servicio de Ortopedia y Traumatología del Hospital Provincial de Ciego de Ávila**

#### **4.3. Técnica Quirúrgica.**

En todos los casos se realizó una artroscopia de cadera en posición supina y en una mesa de tracción simple o mesa de fracturas bajo anestesia regional más neuroleptoanalgesia. La tracción se realizó con un poste perineal acolchado y ancho para desplazar lateralmente la cadera y de esta manera optimizar la fuerza de tracción y prevenir complicaciones.

En primer término, se realizó la artroscopia del compartimiento central a través de un portal anterolateral que se coloca con guía radioscópica y un portal anterior que se coloca bajo visión directa artroscópica. El compartimiento central sólo puede ser explorado bajo tracción. Las lesiones del labrum o de la unión condrolabral fueron tratadas con técnicas artroscópicas (desbridamiento con sinoviótomo y radiofrecuencia de flaps o lesiones inestables).

El portal accesorio distal se introduce con guía radioscópica y bajo visión directa. Las partes blandas de la cara anterior del cuello se tratan con sinoviótomo y radiofrecuencia, delimitando la lesión tipo cam y realizando posteriormente la resección de la misma con fresa motorizada de 5 mm, controlando la cantidad de hueso resecado en posición de perfil con el intensificador de imágenes y con las llamadas pruebas dinámicas que objetivan la desaparición de la fricción femoroacetabular. El intercambio de portales es mandatorio para poder visualizar y acceder a las distintas áreas del

cuello femoral, preservando la entrada lateral de los vasos retinaculares. Se registró el tiempo operatorio y las complicaciones relacionadas con la cirugía. La torre para el equipamiento: se confeccionó una estructura metálica para colocar los equipos.

La distensión de la articulación se realiza con fluidos de cloruro de sodio al 0.9 % y se utilizan bombas de infusión y sistema de conductos que comunican el depósito de líquido con la bomba. En la técnica que se aplicó a los pacientes de esta investigación se utilizaron frascos de fluidos a una altura aproximada de dos metros, esta acción proporcionó un gradiente de presión útil para distender la cavidad articular y visualizar las estructuras. Los fluidos salen de la articulación y se ponen en contacto directo con la superficie corporal del paciente. Se evita que los pacientes se mojen, cubriéndolos con un material impermeable para evitar la hipotermia.

#### **4.4. Manejo posoperatorio.**

Los pacientes permanecieron hospitalizados durante 24 horas y en 10 días se le retiraron las suturas de piel y se siguió un protocolo de rehabilitación priorizando la movilización y marcha precoz.

#### **4.5 Métodos de obtención de información.**

Las variables de interés antes y después de la intervención se recogieron en la historia clínica, fuente de información primaria, para obtener la información relacionada con los objetivos de la investigación. Para la evaluación de los resultados funcionales se aplicó antes de la intervención, a los 3 meses, a los 6 meses y al año, la escala de valoración funcional modificada de Harris (**Anexo 1**).

#### 4.6 Definición operacional de las variables

Variable	Tipo	Operacionalización		Indicador
		Escala	Descripción	
Edad	Cuantitativa continua	30-40 41-50 51-60	Según años cumplidos.	Media y desviación estándar
Sexo	Cualitativa nominal dicotómica	Masculino Femenino	Según sexo biológico	Número y porciento según grupo de pertenencia
Localización anatómica	Cualitativa Nominal Politómica	Derecho Izquierdo Bilateral	Según localización anatómica de la deformidad.	Número y porcentaje según grupo de pertenencia
Afección diagnosticada	Cualitativa nominal politómica	Pinzamiento femoro-acetabular tipo CAM.  Pinzamiento femoro-acetabular tipo PINCER.  Pinzamiento femoro-acetabular tipo Mixto  Condromatosis  Coxoartrosis	Según hallazgo, radiográfico transoperatorio en el paciente recogido en la historia clínica.	Número y porciento según grupos de pertenencia
Satisfacción de los pacientes	Cualitativa nominal	Satisfecho Insatisfecho	Según criterios de los encuestados( <b>Anexo 3</b> )	Número y porciento

<p>Respuesta evolutiva según escala de Harris</p>	<p>Cualitativa nominal</p>	<p><b>No respuesta:</b> resultados de los ítems de escala de Harris entre 0-70ptos  <b>Regular:</b> resultados de los ítems de escala de Harris entre 71-80 pts  <b>Buena:</b> resultados de los ítems escala de Harris de más de 80 pts</p>	<p>Según evolución clínica teniendo en cuenta el dolor, claudicación a la marcha, necesidad de apoyo, posibilidad de subir escaleras, tipo de calzado, sedestación.etc</p>	<p>Número y porciento</p>
<p>Complicaciones</p>	<p>Cualitativa nominal</p>	<p>Dolor crónico postoperatorio.   Infección de la herida quirúrgica   Artritis séptica.   Luxación o subluxación iatrogénica.   Trombo embolismo pulmonar.</p>	<p>Dolor crónico postoperatorio: dolor mantenido por más de tres meses luego de realizada la cirugía.  Infección de la herida quirúrgica: colonización de la herida por gérmenes patógenos con acumulación de contenido purulento  Luxación o subluxación iatrogénica: pérdida de la relación anatómica entre la cabeza femoral y el acetábulo de forma total o parcial.  Tromboembolismo pulmonar: evento súbito con obstrucción de uno o más vasos pulmonares durante el acto quirúrgico o en el postoperatorio.</p>	<p>Número y porciento</p>

#### 4.7 Definición de las variables y criterios de evaluación de los resultados.

Se consideró como variable independiente el tratamiento quirúrgico empleado (artroscopia) y como variable dependiente la respuesta evolutiva. El resultado de la aplicación del tratamiento por cirugía artroscópica para evaluar la función de la cadera se realizó a través de la escala de Harris modificada (**Anexo 1**). La escala evalúa la intensidad del dolor con 44 puntos, la claudicación con 11, el apoyo con 11, la distancia caminada con 11, la escalera con 4, el calzado y calcetines con 4, sedestación con 5, uso de transporte público con 1, ausencia de deformidad con 4 y escala del arco de movimiento con 5 para un total de 100 puntos. Se calificaron los resultados de acuerdo con la puntuación obtenida por el paciente y en cada momento como se operacionalizó de acuerdo a Ceballos A y col<sup>23</sup>, modificada por el autor como se muestra en la tabla anterior. Se comparó el resultado del preoperatorio con los obtenidos a los tres, seis meses y al año después de la cirugía para ver la evaluación clínica y funcional de los pacientes según la escala de evaluación.

#### **4.8. Métodos de procesamiento de la información y técnicas a utilizar**

Se confeccionará una base de datos en el programa Excel para sintetizar toda la información y será resumida en frecuencias absolutas y porcentajes, y se emplearán medidas de estadística descriptiva.

#### **4.9. Aspectos éticos**

La investigación se realizó según los preceptos establecidos en el Código Internacional de Ética Médica (la autonomía, la beneficencia, la no-maleficencia y la justicia) y los que competen a las investigaciones biomédicas en humanos contemplados en la declaración de Helsinki. Los pacientes incluidos serán participantes voluntarios a las que se le solicitará su consentimiento informado después de haberseles instruido debidamente acerca de las características del estudio, sus objetivos y beneficios e informado sobre su derecho a participar (**Anexo2**).

Se respetó la integridad de los pacientes dentro de la investigación asegurando la confidencialidad de toda la información personal recogida durante ésta. El investigador obtendrá el consentimiento informado del paciente después de asegurarse de que el mismo comprendió toda la información ofrecida. Ningún investigador participante en el estudio utilizará formas coercitivas o influirá sobre el paciente para obtener su participación en la investigación. El lenguaje utilizado durante la

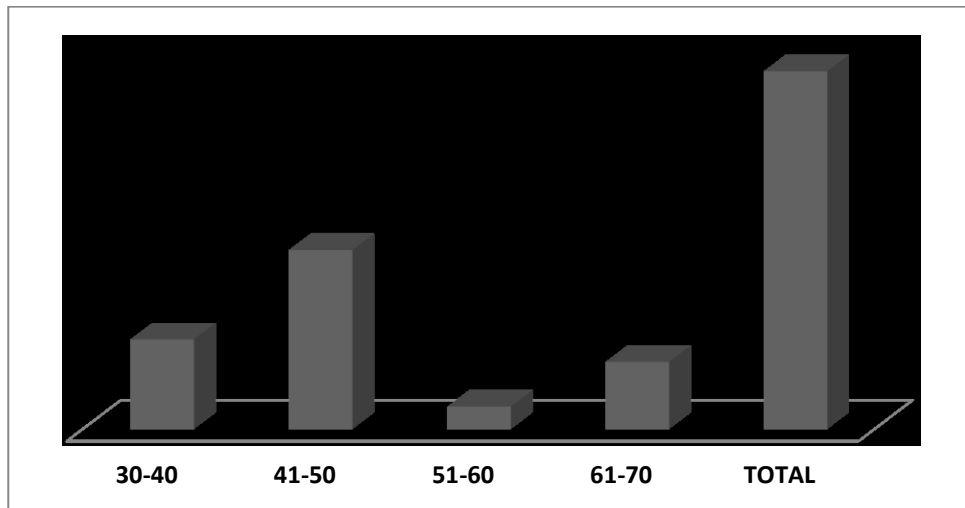
entrevista no será técnico, sino práctico y comprensible. El cuidado que recibieron los pacientes y las decisiones que la pudieran afectar serán responsabilidad del equipo médico, debidamente calificado, que participará en la investigación.

## 5. RESULTADOS Y DISCUSIÓN

La mayoría de los pacientes se encontraron en el rango entre 41 y 50 años para una media de 47,3 años  $\pm 11,10$ . (fig.1).

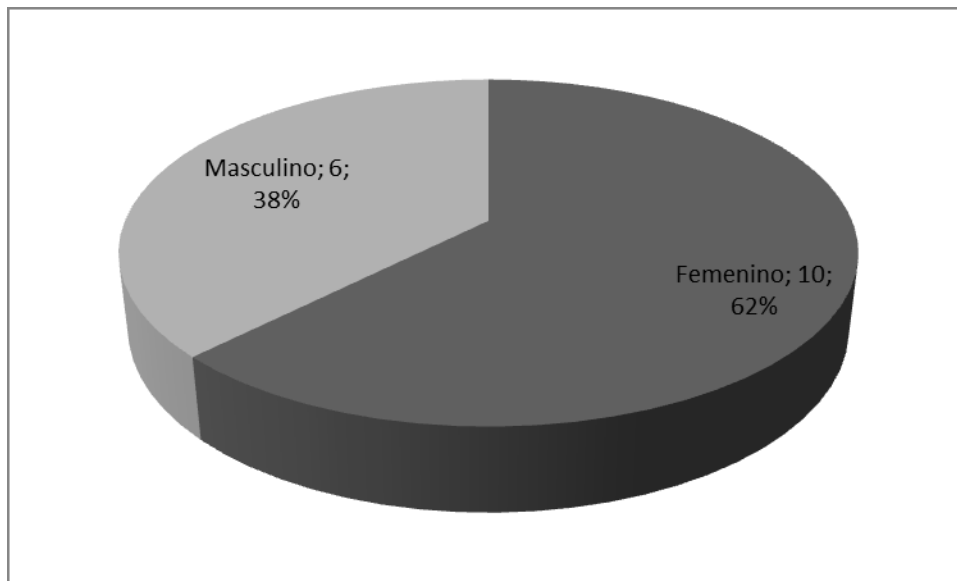
El rango de edad encontrado en el presente estudio está relacionado con el envejecimiento de la población cubana en las últimas décadas y también con el tipo de afección de cadera que se analice. Estos resultados se corresponden con los encontrados por Cuéllar Ayestarán y col <sup>24</sup> en el País Vazco.

Se señala por algunos autores que esta mayor media de edad está relacionada con una indicación de cirugía en pacientes con determinado grado de degeneración cartilaginosa.<sup>24</sup> Otros autores muestran una mayor incidencia entre los 30 y 39 años<sup>25,26</sup>



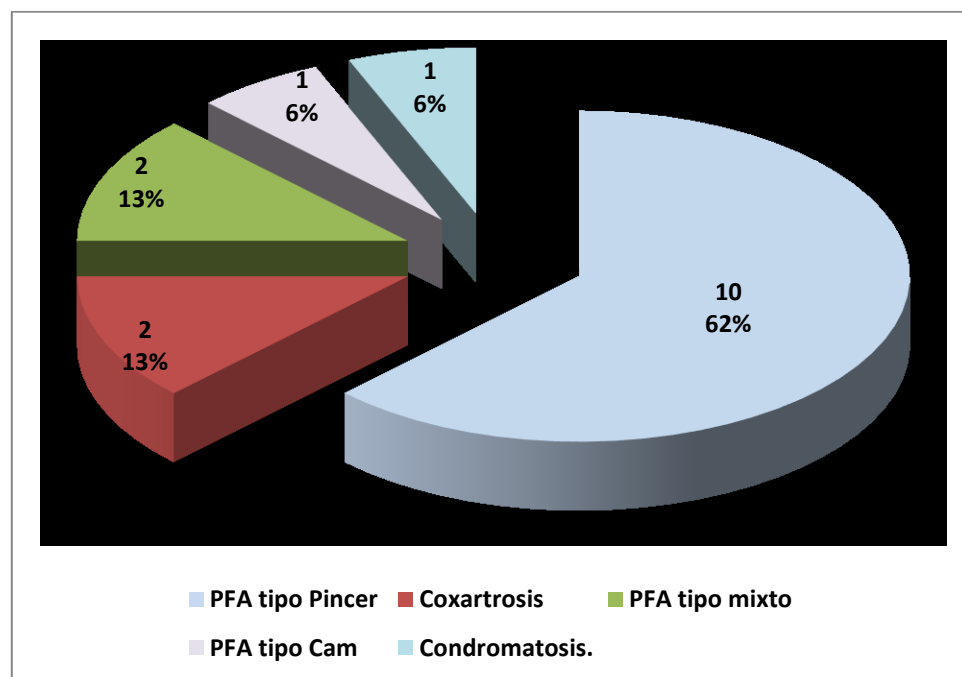
**Fig,1. Distribución de los pacientes según la edad**

Como se muestra en la fig. 2, se encontró predominio en el sexo femenino (62,0%), a diferencia de lo encontrado por Cuellar Ayesterán y col <sup>24</sup>. Otros estudios revisados no encuentran diferencias en el sexo<sup>26,27</sup>. En esto pudiera estar implicado el tipo de deformación, pues algunos autores refieren que la deformidad tipo Cam es más frecuente en hombres.<sup>27</sup>



**Fig.2. Distribución de los pacientes según sexo**

En la fig.3 se muestran los resultados de los diagnósticos realizados a los pacientes en estudio. La mayoría de los pacientes presentó PFA tipo Pincer (10 pacientes para el 62,0%). El resto de los seis pacientes estuvieron entre los diagnósticos PFA tipo mixto y Coxartrosis (dos pacientes para el 13%) y PFA tipo Cam y Condromatosis (un paciente para el 6%)



### Fig.3. Afecciones diagnosticadas

Las variantes anatómicas conocidas como deformidad en “pistol grip” fueron descritas hace más de medio siglo y están relacionadas con el desarrollo de artrosis de cadera.<sup>29,30</sup>

Los estudios de Ganz que describieron el atrapamiento o pinzamiento femoroacetabular (PFA), los subtipos CAM y Pincer, así como su relación con el desarrollo de la artrosis contribuyeron de forma significativa al desarrollo de las técnicas artroscópicas de cadera.<sup>31</sup> Este pinzamiento conlleva a lesiones del labrum rodete acetabular que junto a lesiones cartilaginosas pueden evolucionar a degeneración artrósica.<sup>31</sup>

Los criterios más claros para el planteamiento de una corrección quirúrgica por artroscopia se observan en pacientes con criterios clínicos de PFA con una evolución mínima de seis meses, sin respuesta al tratamiento conservador, sin una evidencia clara de artrosis y con estudios radiológicos que muestren anomalías estructurales.<sup>31</sup>

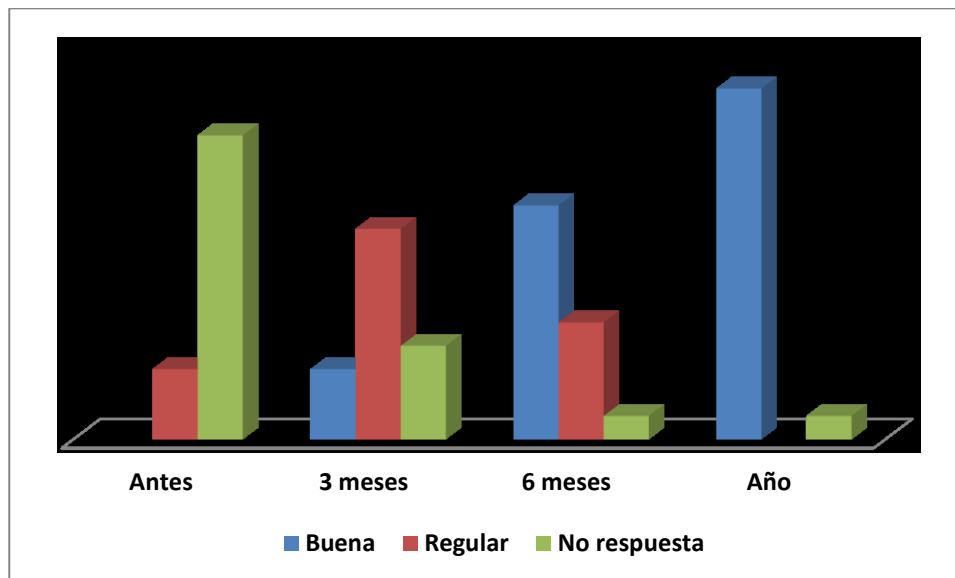
En cuanto a la localización anatómica de la deformidad, la mayoría (11 pacientes) aparece en la parte derecha (**tabla 1**)

**Tabla 1. Localización anatómica de la deformidad**

Localización	No. Pacientes	%
Izquierda	5	31.3
Derecha	11	68.7
Total	16	100,0

La respuesta evolutiva de los pacientes intervenidos se muestra en la figura 4. Antes de la intervención, 13 de los 16 pacientes estudiados se encontraban en los valores correspondientes a mayor incapacidad y limitación funcional en todos los ítems de la escala de Harris modificada y tres pacientes estaban en valores correspondientes a regular grado de incapacidad y limitación funcional. Los valores de la categoría de “no respuesta” fueron disminuyendo y al año. 15 pacientes

presentaron una buena evolución y solo un paciente no obtuvo respuesta evolutiva en todo el periodo evaluado.



**Fig.4. Respuesta evolutiva de los pacientes en estudio**

El resumen de estadística descriptiva (tabla 2 ) muestra la correspondencia de los hallazgos en los diferentes periodos de estudio desde los valores más bajos de la media antes de la cirugía que se corresponden con los de no respuesta hasta los valores más altos de la media que corresponden a valores de la categoría de “Bien” al concluir el año de estudio.

**Tabla 3. Respuesta evolutiva según escala de Harris. Medidas descriptivas**

Respuesta evolutiva	Media	Mediana	DS
Antes	63,3	63	12,4
Tres meses	72,5	72	7,78
Seis meses	82,7	84	7,76
Año	91,0	92	7,61

En cuanto a la presencia de complicaciones, solo un paciente presentó dolor crónico postoperatorio de forma mantenida requiriendo medicación para el alivio. Por tal motivo se reintervino para exploración sin encontrar causa aparente. Este dolor fue interpretado como resultado de la excesiva tracción aplicada al paciente en la mesa ortopédica quirúrgica, lo que guarda relación con el trabajo de Azócar<sup>37</sup> en el que se operaron 241 artroscopias de cadera.

Vilaseca<sup>33</sup>, plantea que la incidencia de complicaciones es relativamente baja, aproximadamente el 1,5%. Las complicaciones más frecuentes son: las lesiones nerviosas del nervio femorocutáneo, lesiones condrales iatrogénicas y complicaciones por el uso de bomba de infusión.<sup>12,13</sup>

Otras menos frecuentes son la artritis séptica, TVP/TEP, luxación o subluxación iatrogénica, neuropraxia transitoria del nervio pudendo, peroneal y ciático, siendo estas transitorias en la mayoría de los casos.

Casi la totalidad de los pacientes (15 pacientes) se sintieron satisfechos con el procedimiento artroscópico, lo que se corresponde con lo referido en otros trabajos.<sup>35</sup>

En todos los casos se refiere como una de las principales ventajas para el paciente que, al ser una técnica de mínimo acceso, la estancia hospitalaria es menor y la recuperación es mucho más rápida.<sup>36</sup>

Resulta difícil realizar comparaciones con los resultados del presente estudio, teniendo en cuenta el pequeño número de pacientes evaluados. A continuación, se resume lo encontrado en la literatura en relación con los resultados de diversos estudios, donde la principal limitación se refiere a la diversidad de las escalas de evaluación utilizadas en los pacientes y en el análisis de la literatura que interviene en las revisiones.

De esta manera, en una revisión sistemática realizada por Stevens y cols en 2010 y referida por Hernández Vaquero y Cols<sup>32</sup> se argumenta que existe suficiente evidencia científica sobre la artroscopia de cadera (grado de recomendación B) para sustentar esta técnica en el tratamiento del choque femoroacetabular. La evidencia existente para apoyar una recomendación para el uso de la artroscopia de cadera en el tratamiento de las lesiones del labrum, lesiones extraarticulares, artritis séptica y cuerpos libres articulares es pobre (grado de recomendación C, a favor). Hay una evidencia

conflictiva de pobre calidad (grado C) en contra del uso de la artroscopia de cadera para el tratamiento de la coxartrosis de grado medio o moderado.

Según la revisión de Vilaseca y Chala<sup>33</sup> en 2015, en líneas generales los resultados de la artroscopia de cadera para el tratamiento del Síndrome de fricción femoroacetabular (SFFA) y lesiones labrales fueron excelentes en más del 80% de los pacientes. El principal factor negativo referido en la literatura de acuerdo a estos autores es la presencia de artrosis en el momento de la cirugía, tanto grado 2 de la escala de Tonnis o una luz articular menos a 2 mm en la radiografía preoperatoria. Otros factores son la edad, mayores de 40 años, la obesidad, y un mayor ángulo alfa preoperatorio<sup>34</sup>.

De acuerdo a los resultados referidos en el informe de la Red Española de Agencias de Evaluación de Tecnologías Sanitarias (Agencia de Andalucía) en 2017, la artroscopia de cadera se consideró adecuada como tratamiento quirúrgico del choque femoroacetabular en función de la presencia de los siguientes criterios: clínica articular, duración de los síntomas, alteración de la funcionalidad y edad del paciente y en general, se consideró inadecuada como tratamiento quirúrgico de la artrosis<sup>35</sup>.

Este exhaustivo informe, toma en cuenta la metodología RAND/UCLA para la evaluación del uso apropiado de tecnologías sanitarias. Esta metodología, desarrollada en la década de los ochenta como parte de un estudio de la utilización de servicios sanitarios llevado a cabo por la Corporación RAND y la Escuela de Medicina de la Universidad de California, Los Ángeles (UCLA), relaciona la adecuación o uso apropiado de una intervención médica o quirúrgica con su balance riesgo/beneficio.

Este informe, además, trata de complementar la evidencia científica proveniente de estudios clínicos con el juicio de expertos de una forma sistemática y cuantificable y por la técnica de árbol de decisión se resumieron los resultados de grandes bases de datos con múltiples categorías.

## **LIMITACIONES DEL ESTUDIO**

- 1- Limitado número de pacientes. Este trabajo muestra lo obtenido hasta el momento y la técnica artroscópica empleada en las condiciones del Hospital Provincial de Ciego de Ávila, puede considerarse un estudio exploratorio preliminar a estudios más amplios.

2- Aunque la escala de Harris es ampliamente utilizada en la literatura revisada, debido al pequeño número de casos se utilizó una disposición de los valores de forma arbitraria, lo que debe ser mejorado, e incluir la evaluación por medio de la comparación con otras escalas.

## **6- CONCLUSIONES**

Desde el año 2016 hasta la fecha se han intervenido por artroscopia, 16 pacientes, cuyos resultados clínicos y funcionales evaluados de forma general teniendo en cuenta los aspectos de la escala de Harris modificada estuvieron en la categoría de buenos. Solo un paciente no obtuvo respuesta por esta técnica.

La casi totalidad de los pacientes se sintieron satisfechos con el procedimiento artroscópico.

A medida que la comprensión de las lesiones, imágenes e instrumental artroscópico evolucione, la variedad de posibilidades terapéuticas de estas técnicas irá en aumento. Se ha planteado que la correcta selección del paciente es determinante para lograr buenos resultados. La artroscopia de cadera ha demostrado ser un procedimiento seguro con bajas complicaciones y buenos resultados reproducibles en cuanto a dolor y mejoría de la función.

Aún faltan estudios con seguimiento a largo plazo, multicéntricos y con diseños controlados que permitan evaluar el efecto de este procedimiento en la historia natural de las lesiones de cadera.

## **7- RECOMENDACIONES**

Teniendo en cuenta la buena respuesta evolutiva encontrada en este estudio con la aplicación de la artroscopia, se recomienda la revisión y actualización de las guías de actuación en pacientes con afecciones de la cadera en el Servicio de Ortopedia y Traumatología del Hospital Provincial Docente de Ciego de Ávila. Además, su divulgación en otras instituciones médicas que no utilicen este procedimiento con el fin de garantizar una atención de calidad a los pacientes.

## 8- REFERENCIAS BIBLIOGRÁFICAS

1. Phillips BB, Mihalko MJ. Arthroscopy of the Lower Extremity. Campbell's Operative Orthopaedics. 13 ed [Internet]. 2017[citado 21 Nov 2017]; Chapter 51:2486-2566.e7. Disponible en: [https://www.clinicalkey.es/service/content/pdf/watermarked/3-s2.0-B9780323374620000513.pdf?locale=es\\_ES&searchIndex=](https://www.clinicalkey.es/service/content/pdf/watermarked/3-s2.0-B9780323374620000513.pdf?locale=es_ES&searchIndex=)
2. Meira EP, Wagner M, Brumitt J. Lesiones de cadera. Rehabilitación Ortopédica clínica. 4ta ed [Internet]. 2018[citado 23 Jun 2019]; Capítulo 64: 422-431. Disponible en: [https://www.clinicalkey.es/service/content/pdf/watermarked/3-s2.0-B9788491132592000647.pdf?locale=es\\_ES&searchIndex=](https://www.clinicalkey.es/service/content/pdf/watermarked/3-s2.0-B9788491132592000647.pdf?locale=es_ES&searchIndex=)
3. Flecher X, Ollivier M, Parratte S, Argenson NJ. Artroscopia de cadera. Téc Quirúrg Ortop Traumatol [Internet]. 2018[citado 14 Ene 2019];10(3):1-8. Disponible en: [https://www.clinicalkey.es/service/content/pdf/watermarked/51-s2.0-S2211033X18914544.pdf?locale=es\\_ES&searchIndex=](https://www.clinicalkey.es/service/content/pdf/watermarked/51-s2.0-S2211033X18914544.pdf?locale=es_ES&searchIndex=)
4. Vázquez RS, Rodríguez ÓA, Font AS. Indicaciones en artroscopia de cadera, exploración y evaluación de resultados. Rev Esp Artroscopia Cir Articular [Internet]. 2016[citado 4 Dic 2017]; 23(1):11-18. Disponible en: <https://www.sciencedirect.com/science/article/pii/S2386312916000190>
5. Marín-Peña O, Fernández-Tormos E, Dantas P, Rego P, Pérez-Carro L. Anatomía y función de la articulación coxofemoral. Anatomía artroscópica de la cadera. Rev Esp Artroscopia Cir Articular [Internet]. 2016 [citado 6 Mar 2017]; 23(1): 3-10. Disponible en: <https://www.sciencedirect.com/science/article/pii/S2386312916000207>
6. Marín-Peña Ó, Más-Martínez J, Ribera-Zabalbeascoa J, Torres-Eguía R, Tey-Pons M, Pérez-Carro L, y otros. Consenso AEA-LATAM sobre artroscopia de cadera en displasia y patología degenerativa. Rev Esp Artrosc Cir Articul [Internet]. 2019[citado 4 Jul 2019];26(1): 53-63. Disponible en: <http://www.fondoscience.com/sites/default/files/articles/pdf/reaca.26165.fs1903016-consenso-aea-latam-sobre-artroscopia-de-cadera-en-displasia-y-patologia-degenerativa.pdf>
7. Más Martínez J, Sanz-Reig J, Román V, Bustamante Suárez de Puga D, Morales Santías M, Martínez Giménez E. Tratamiento artroscópico mediante microfracturas de la lesión cartilaginosa acetabular de espesor completo. Estudio de cohortes con seguimiento medio a 3 años. Rev Esp Cir Ortop Traumatol [Internet]. 2018[citado 7 May 2019]; 62(4): 248-256. Disponible en:

[https://www.clinicalkey.es/service/content/pdf/watermarked/1-s2.0-S1888441518300183.pdf?locale=es\\_ES&searchIndex=](https://www.clinicalkey.es/service/content/pdf/watermarked/1-s2.0-S1888441518300183.pdf?locale=es_ES&searchIndex=)

8. Comba FM, Slullitel PA, Zanotti G, Buttaro MA, Piccaluga F. Lesiones condrales acetabulares tratadas con microfracturas artroscopicas. supervivencia articular a un minimo de 4 años postoperatorios. *Artrosc (B. Aires)*[Internet].2016[citado 6 Nov 2017]; 23(4): 141-147. Disponible en: [https://revistaartroscopia.com/images/artroscopia/volumen-23-nro-4/23\\_04\\_02\\_Comba/23\\_04\\_02\\_Comba.pdf](https://revistaartroscopia.com/images/artroscopia/volumen-23-nro-4/23_04_02_Comba/23_04_02_Comba.pdf)

9. Reig Sanz J, Martínez López F. Actualización en el tratamiento de la cadera degenerativa en el adulto joven. *Rev Esp Cir Osteoarticular*[Internet]. 2015[citado 15 Mar 2019];50:262. Disponible en: <https://www.sciencedirect.com/science/article/pii/S2386312916300160>

10. Mella C, Villalón I, Núñez Á. Complicaciones en artroscopia de cadera. Artroscopia fallida de cadera y artroscopia de revisión. *Rev Esp Artroscopia Cir Articular* [Internet].2016[citado 27 Nov 2018]; 23(2): 103-111. Disponible en: <https://www.sciencedirect.com/science/article/pii/S2386312916300160>

11. Byrd JT, editor. *Operative hip arthroscopy* [Internet]. Springer Science & Business Media;2012[citado 4 Abr 2016]. 231 p. Disponible en: <http://eknygos.lsmuni.lt/springer/325/Contents%20and%20Front%20Matter.pdf>

12. McCarthy J, Day B, Busconi B. Hip arthroscopy: applications and technique. *J Am Acad Orthop Surg* [Internet].1995[citado 27 Nov 2018];3115-22. Disponible en: [http://andreassauerbreyemd.com/wp-content/uploads/2016/03/Hip-Arthroscopy\\_-\\_Applications-and-Technique.pdf](http://andreassauerbreyemd.com/wp-content/uploads/2016/03/Hip-Arthroscopy_-_Applications-and-Technique.pdf)

13. Yamamoto Y, Ide T, Ono T, Hamada Y. Usefulness of arthroscopic surgery in hip trauma cases. *Arthroscopy*[Internet].2003[citado 27 Nov 2018];19(3):269-73. Disponible en: [https://www.arthroscopyjournal.org/article/S0749-8063\(05\)01557-4/fulltext](https://www.arthroscopyjournal.org/article/S0749-8063(05)01557-4/fulltext)

14. Kashiwagi N, Suzuki S, Seto Y. Arthroscopic treatment for traumatic hip dislocation with avulsion fracture of the ligamentumteres. *Arthroscopy*[Internet].2001[citado 27 Nov 2018]; 17(1): 67-9. Disponible en: [https://www.arthroscopyjournal.org/article/S0749-8063\(01\)87213-3/fulltext](https://www.arthroscopyjournal.org/article/S0749-8063(01)87213-3/fulltext)

15. Philippon M, Briggs K, Kuppersmith D. Arthroscopic findings following traumatic hip dislocation in 14 professional athletes. Arthroscopy[Internet]. Jun 2009[citado 27 Nov 2018]; Supplem 24 (6):[aprox. 8 p.]. Disponible en: [https://www.arthroscopyjournal.org/article/S0749-8063\(08\)00730-5/fulltext](https://www.arthroscopyjournal.org/article/S0749-8063(08)00730-5/fulltext)
16. Pandher K. Arthroscopic management of acute painful hip following occult subluxation: evidence-based case report. Knee Surg Sports Traumatol Arthrosc[Internet].2007[citado 27 Nov 2018]; 15: 1370-1374. Disponible en: <https://link.springer.com/article/10.1007/s00167-007-0306-z>
17. Svoboda S, Williams D, Murphy K. Hip arthroscopy for osteochondral loose body removal after a posterior hip dislocation. Arthroscopy[Internet]. 2003[citado 27 Nov 2018]; 19(7): 777-8. Disponible en: [https://www.arthroscopyjournal.org/article/S0749-8063\(03\)00696-0/fulltext](https://www.arthroscopyjournal.org/article/S0749-8063(03)00696-0/fulltext)
18. Barlett C. Cardiac arrest as a result of intra-abdominal extravasation of fluid during arthroscopic removal of a loose body from the hip joint of a patient with an acetabular fracture. J Orthop Trauma [Internet].1998[citado 27 Nov 2018];12:294-9. Disponible en: [https://journals.lww.com/jorthotrauma/fulltext/1998/05000/cardiac\\_arrest\\_as\\_a\\_result\\_of\\_intraabdominal.14.aspx](https://journals.lww.com/jorthotrauma/fulltext/1998/05000/cardiac_arrest_as_a_result_of_intraabdominal.14.aspx)
19. Mullis B, Dahners C. Hip arthroscopy to remove loose bodies after traumatic dislocation. J Orthop Trauma[Internet].2006 [citado 27 Nov 2018];20(1):22-6. Disponible en: [https://journals.lww.com/jorthotrauma/Fulltext/2006/01000/OPINION\\_Fragment\\_Removal.5.aspx](https://journals.lww.com/jorthotrauma/Fulltext/2006/01000/OPINION_Fragment_Removal.5.aspx)
20. Ulloa DS. Lesiones del labrum de cadera en el deportista. Rev CiencSalud: Integrando Conocimientos [Internet].2019[citado 21 Jul 2019]; 3(3):17. Disponible en: <http://revistacienciaysalud.ac.cr/ojs/index.php/cienciaysalud/article/download/64/109>
21. Sandoval E, Cimas D. Técnicas de posicionamiento y abordaje en artroscopia de cadera. Portales. Rev Esp Artroscopia Cir Articular[Internet].2016[citado 29 Oct 2018];23(1):31-36. Disponible en: <https://www.sciencedirect.com/science/article/pii/S2386312916000165>
22. Vaughn ZD, Safran MR. Supine Approach to Hip Arthroscopy. Techniques in Hip Arthroscopy and Joint Preservation Surgery[Internet].2011[citado 4 Mar 2019]; Chapter 9: 88-94. Disponible en: [https://www.clinicalkey.es/service/content/pdf/watermarked/3-s2.0-B9781416056423000098.pdf?locale=es\\_ES&searchIndex=](https://www.clinicalkey.es/service/content/pdf/watermarked/3-s2.0-B9781416056423000098.pdf?locale=es_ES&searchIndex=)

23. Ceballos Mesa A, Balmaseda Manent R, Puente Rodríguez R, Pedroso Canto M. Evaluación clínica de resultados de prótesis total de cadera. Rev Cubana Ortop Traumatol 1998;12(1-2):72-6.
24. Cuéllar Ayestarán A, Gutierrez RC, Etxebarria-Foronda I, Sobrino AS, Ruiz-Ibán MA. Evolución de los procedimientos artroscópicos de cadera en el País Vasco entre 2008 y 2013. Rev Esp Artrosc Cir Articul [Internet]. 2015[citado 4 Jul 2019];22(2):99-104. Disponible en: <https://www.sciencedirect.com/science/article/pii/S238631291500033X>
25. Bozic KJ, Chan V, Valone FH 3rd, Feeley BT, Vail TP. Trends in hip arthroscopy utilization in the United States. J Arthroplasty [Internet]. 2013[citado 4 Jul 2019];28 ( 8 Suppl):140-47. Disponible en: <https://www.sciencedirect.com/science/article/pii/S0883540313004737>
26. Montgomery SR, Ngo SS, Hobson BST, Nguyen S, Alluri R, Wang JC, et al. Trends and demographics in hip arthroscopy in the United States. Arthroscopy [Internet]. 2013[citado 4 Jul 2019];29(4):661-58. Disponible en: [https://www.arthroscopyjournal.org/article/S0749-8063\(12\)01842-7/fulltext](https://www.arthroscopyjournal.org/article/S0749-8063(12)01842-7/fulltext)
27. Harris JD, McCormick FM, Abrams GD. Complications and reoperations during and after hip arthroscopy: A systematic review of 92 studies and more than 6,000 patients. Arthroscopy [Internet]. 2013[citado 4 Jul 2019];29:589-95. Disponible en: [https://www.arthroscopyjournal.org/article/S0749-8063\(12\)01840-3/fulltext](https://www.arthroscopyjournal.org/article/S0749-8063(12)01840-3/fulltext)
28. Frank JM, Harris JD, Erickson BJ, Slikker W III, Bush-Joseph CA, Salata MJ, et al. Prevalence of femoroacetabular impingement imaging findings in asymptomatic volunteers: A systematic review. Arthroscopy [Internet]. 2015[citado 4 Jul 2019];21:489-95. Disponible en: [https://www.arthroscopyjournal.org/article/S0749-8063\(14\)00968-2/fulltext](https://www.arthroscopyjournal.org/article/S0749-8063(14)00968-2/fulltext)
29. Murray RO. The aetiology of primary osteoarthritis of the hip. Br J Radiol. 1965; 38:810–24.
30. Seijas Vázquez R, Ares Rodríguez O, Sallent Font A. Indicaciones en artroscopia de cadera, exploración y evaluación de resultados. Rev Esp Artroscopia Cir Articular [Internet]. 2016[citado 24 Abr 2019]; 23(1): 11-18. Disponible en: <https://www.sciencedirect.com/science/article/pii/S2386312916000190>

31. Solís Cartas U, Torres Carballeira R, Milera Rodríguez J. Impacto de la artroscopía en la percepción de la calidad de vida de los pacientes con osteoartritis de rodilla. Rev Cubana Reumatol [Internet]. 2014[citado 11 Mar 2019];16(2): 115-129. Disponible en: [http://scielo.sld.cu/scielo.php?script=sci\\_arttext&pid=S1817-59962014000200007](http://scielo.sld.cu/scielo.php?script=sci_arttext&pid=S1817-59962014000200007)
32. Hernández Vaquero D, Fernández-Fairen M, Torres-Perez A, Santamaría A. Cirugía de mínima invasión frente a cirugía convencional. Una aproximación desde la evidencia científica. Rev Esp Cir Ortop Traumatol [Internet]. 2012 [citado 19 Ago 2019]; 56(6):444-58. Disponible en: <http://dx.doi.org/10.1016/j.recot.2012.07.006>
33. Vilaseca T, Chahla JA. Artroscopía de Cadera: Indicaciones, Resultados y Complicaciones. Revisión Bibliográfica y Experiencia Personal. Artroscopia [Internet] 2015 [acceso 19 Ago 2019];26(3):[13 p.]. Disponible en: <https://www.revistaartroscopia.com/ediciones-anteriores/99-volumen-05-numero-1/volumen-22-numero-3/714-artroscopia-de-cadera-indicaciones-resultados-y-complicaciones-revision-bibliografica->
34. Ilizaliturri VM , Complications of arthroscopic femoroacetabular impingement treatment: a review. Clin Orthop Relat Res. 2009;467(3):760-768.
35. Molina-Linde JM, Carlos-Gil AM, García-Benítez B, Lacalle-Remigio JR, Benot-López S y otros. Artroscopia de cadera. Indicaciones de uso adecuado. Sevilla: Agencia de Evaluación de Tecnologías Sanitarias de Andalucía. Red Española de Agencias de Evaluación de Tecnologías Sanitarias y Prestaciones del SNS[Internet]. 2017[citado 20 Feb 2019].[aprox. 59 p.]. Disponible en: [https://www.aetsa.org/download/publicaciones/01\\_AETSA\\_Artroscopia\\_cadera\\_DEF\\_NIPO.pdf](https://www.aetsa.org/download/publicaciones/01_AETSA_Artroscopia_cadera_DEF_NIPO.pdf)
36. Más Martínez JJ, Morales Santías M, Bustamante Suárez D, Sanz Reig J. La cirugía artroscópica de cadera en deportistas varones menores de 40 años con choque femoroacetabular: resultado a corto plazo. Rev Esp Cir Ortop Traumatol [Internet]. 2014[citado 11 Mar 2019];8(6): 343-350. Disponible en: [https://www.clinicalkey.es/service/content/pdf/watermarked/1-s2.0-S1888441514001052.pdf?locale=es\\_ES&searchIndex=](https://www.clinicalkey.es/service/content/pdf/watermarked/1-s2.0-S1888441514001052.pdf?locale=es_ES&searchIndex=)

37. Azócar Sanhueza C, Torres Pérez D, Díaz Pino E, Valiente Valenzuela R. Artroscopia de Cadera: Factores que se asocian con el dolor postoperatorio. Rev Chil Anest[Internet].2012[citado 24 Jun 2019];41(3):202-208. Disponible en: <http://revistachilenadeanestesia.cl/artroscopia-de-cadera-factores-que-se-asocian-con-el-dolor-postoperatorio/>

## **ANEXOS**

Anexo 1.

### **Escala de Harris modificada.**

#### **Dolor:**

- ✓ Nada o lo ignora 44
- ✓ Mínimo, ocasional, no compromete actividad 40
- ✓ Leve, no afecta a las actividades habituales, rara vez es moderado con actividades poco habituales, puede requerir aspirina 30
- ✓ Moderado, tolerable, pero modifica actividad, limita la actividad normal o el trabajo, puede requerir analgesia más potente 20
- ✓ Intenso, gran limitación de la actividad 10
- ✓ Totalmente incapacitado, limitado, dolor en la cama, encamado 0

#### **Claudicación**

- ✓ No 11
- ✓ Leve 8
- ✓ Moderada 5
- ✓ Grave 0

#### **Apoyo**

- ✓ No 11
- ✓ Bastón para largos paseos 7
- ✓ Bastón casi todo el tiempo 5
- ✓ Una Muleta 3
- ✓ Dos Bastones 2
- ✓ Dos Muletas 0
- ✓ Incapaz de andar 0

#### **Distancia caminada**

- ✓ No limite 11
- ✓ Seis manzanas 8
- ✓ Dos o tres manzanas 5
- ✓ Sólo por la casa 2
- ✓ Cama y sillón 0

**Escaleras.**

- ✓ Habitualmente sin usar barandilla 4
- ✓ Habitualmente usando barandilla 2
- ✓ De alguna forma 1
- ✓ Incapaz de subir escaleras 0

**Calzado y calcetines**

- \_\_\_ Con facilidad 4
- \_\_\_ Con dificultad 2
- \_\_\_ Incapaz 0

**Sedestación**

- \_\_\_ Cómodo en un sillón normal una hora 5
- \_\_\_ En una silla alta media hora 3
- \_\_\_ Incapaz de sentarse cómodamente en ninguna silla 0

**Uso Transporte Público.**

- ✓ Si
- ✓ No

Contractura en flexión----- grados

Discrepancia de longitud de miembros inferiores ----- cm

Ausencia de deformidad) todo Si = 4, menor a 4 = 0

Contractura en flexión fija menor de 30° Si---- - o No-----

Aducción fija menor de 10° Si----- o No-----

Rotación interna fija en extensión menor de 10° Si----- o No-----

Discrepancia de longitud de miembros inferiores menor de 3.2cm Si---- o No----

### **Arco de movimiento Norma**

Medida de grados totales y, a continuación, comprobar el arco para obtener la puntuación

- Flexión 140°
- Abducción 40°
- Aducción 40°
- Rotación externa 40°
- Rotación interna 40°

### **Escala de arco de movimiento**

- ✓ 211°–300° 5 ptos
- ✓ 161°–210° 4 ptos
- ✓ 101°–160° 3 ptos
- ✓ 61°–100° 2 ptos
- ✓ 31°–60° 1 ptos
- ✓ 0°–30° 0 ptos

Puntuación de arco de movimiento:

Puntuación total del sistema de valoración de Harris:

Comentarios:

Firma del investigador

## Anexo 2

HOSPITAL PROVINCIAL DOCENTE “ANTONIO LUACES IRAOLA”  
SERVICIO DE ORTOPEDIA Y TRAUMATOLOGÍA

Acta de consentimiento informado del paciente

Fecha:

Paciente:

He recibido suficiente información sobre la investigación que se realiza en el municipio de Ciego de Ávila, sobre la aplicación de la artroscopia de cadera. Estoy dispuesto a participar en este estudio, responderé con honestidad todas las preguntas que me sean realizadas.

El Dr. Camilo Acosta Maristán me ha explicado que todos mis datos son confidenciales y que el nombre no será revelado.

Comprendo que la participación en esta actividad es voluntaria y que puedo retirarme por decisión propia cuando lo desee, sin necesidad de expresar los motivos y sin que esto repercuta en mi tratamiento médico.

Para conocer cualquier información adicional acerca de la investigación y de mis derechos como participante puedo dirigirme al investigador que me está atendiendo.

---

Firma del paciente

---

Firma del Investigador

### **Anexo 3**

#### **Encuesta: grado de satisfacción del paciente.**

Fecha:

Paciente:

¿Ha sentido dolor después de realizada la cirugía? Si \_\_\_\_\_ No \_\_\_\_\_

¿Tiene imposibilidad para realizar su vida cotidiana? Si \_\_\_\_\_ No \_\_\_\_\_

¿Puede realizar ejercicios físicos, subir escaleras? Si \_\_\_\_\_ No \_\_\_\_\_

**Marque con una X el grado de satisfacción con la cirugía**

Satisfecho \_\_\_\_\_

Insatisfecho \_\_\_\_\_